


Tilapia major clinical signs (Tanda tanda klinikal utama Tilapia)

Tujuan poster ini adalah untuk meningkatkan keupayaan pengusaha ternakan di peringkat pengeluaran benih, asuhan dan pembesaran untuk mengenali dan melaporkan penyakit tilapia. Pencegahan, pengenalan, diagnosis dan intervensi pada peringkat awal adalah langkah terbaik untuk menguruskan penyakit haiwan akuatik. Jika anda melihat tanda-tanda klinikal, tingkah laku yang tidak normal dan jumlah kematian yang luar biasa, hubungi bahagian biosekuriti perikanan setempat untuk melaporkan dan meminta bantuan.



Fish lethargic at surface and not feeding

Ikan kelihatan lemah di permukaan air dan tidak mahu makan



Eye exophthalmia/popeye

Mata tertonjol keluar



Eye endophthalmia/eye shrinkage

Mata mengecut ke dalam



Eye opacification

Selaput putih kelabu atau kebiruan yg meliputi mata



Skin erosions hemorrhagic lesion

Pendarahan/Keradangan pada sisik dan permukaan kulit



Skin discoloration

Warna kulit menjadi luntur




Open wounds

Luka terbuka



Abdominal distension/swelling

Perut/abdomen menjadi kembung/buncit



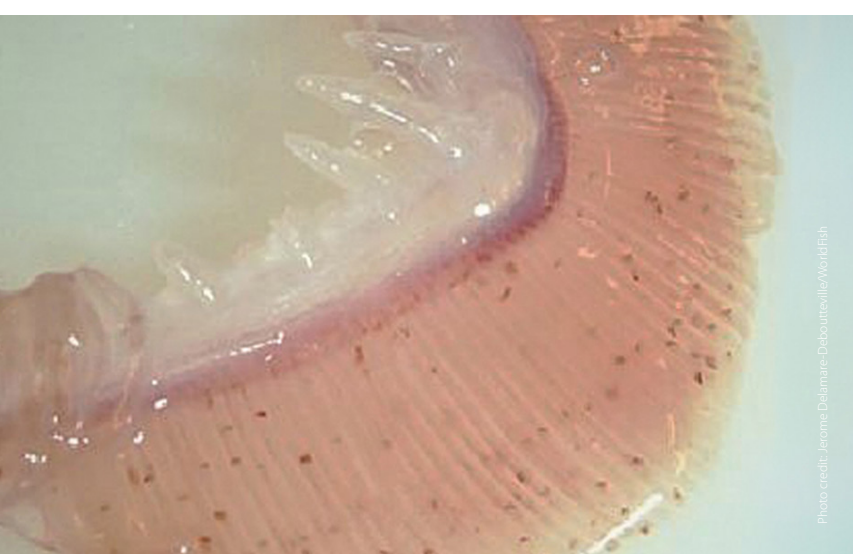
Scale protrusion/detachment

Sisik tertanggal



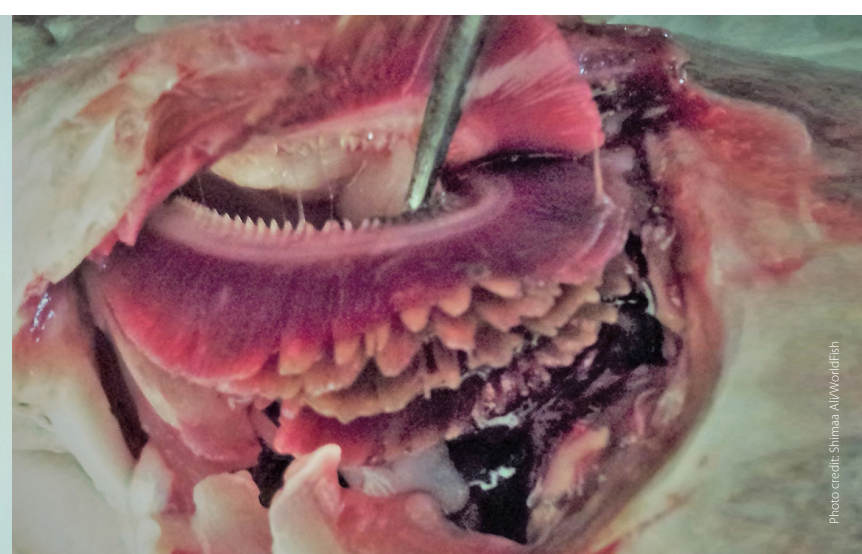Fish gasping air at the surface

Ikan tercungap cungap di permukaan air



Gill paleness (anemia)

Insang yang pucat akibat daripada anemia



Gill rot

Pereputan insang



Fin rot/tail rot

Pereputan sirip/ekor



Swollen anus

Anus bengkak

Bahan rujukan dan gambar penyakit tilapia ini telah dibangunkan oleh CGIAR Research Program on Fish Agri-Food Systems (FISH) yang diketuai oleh WorldFish. Ia dihasilkan sebagai sebahagian daripada sumber amalan pengurusan akuakultur baik WorldFish untuk menyokong kelestarian dan pembangunan penternakan tilapia yang bertanggungjawab. Terjemahan ke bahasa Melayu dan pencetakan bahan ini telah dibiayai oleh CGIAR Research Program on Fish Agri-Food Systems (FISH).