

Tilapia major clinical signs (រោគសញ្ញាសំខាន់ៗនៃជំងឺត្រីទីឡាព្យា)

គោលបំណងនៃផ្ទាំងរូបភាពនេះគឺលើកកម្ពស់ចំណេះដឹងដល់ ស្ថានីយ៍ផលិតកូនត្រីពូជ កសិករបំប៉ន កសិករចិញ្ចឹម និងអ្នកផ្តល់សេវាកម្មផ្សព្វផ្សាយវារីវប្បកម្ម ដើម្បីយល់ដឹង និងរាយការណ៍អំពីជំងឺត្រីទីឡាព្យា ។ ការការពារ ការដឹងជាមុន រោគសញ្ញា និងការធ្វើអន្តរាគមន៍បានទាន់ពេលវេលា គឺជាជំហានដ៏សំខាន់បំផុតក្នុងការគ្រប់គ្រងជំងឺវារីវប្បកម្ម ។ ប្រសិនបើអ្នកសង្កេតឃើញមានរោគសញ្ញាណាមួយ អាកប្បកិរិយាមិនប្រក្រតី ឬត្រីស្លាប់ច្រើនខុសពីធម្មតា សូមមេត្តាទាក់ទងជំនាញផ្នែកសុខភាពវារីវប្បកម្មក្នុងមូលដ្ឋានរបស់អ្នក ដើម្បីរាយការណ៍ និងស្នើសុំការគាំទ្រ។



Fish lethargic at surface and not feeding

ត្រីបណ្តែតខ្លួនលើផ្ទៃទឹក និងមិនស៊ីចំណី



Eye exophthalmia/popeye

ភ្នែកលៀន



Eye endophthalmia/eye shrinkage

ភ្នែករួង



Eye opacification

ភ្នែកល្អក់



Skin erosions hemorrhagic lesion

ស្បែករលាក និងរិចរិល



Skin discoloration

ស្បែកស្លុក



Open wounds

របួសបើក ឬចំហដោយសារមុតនឹងវត្ថុអ្វីមួយ ឬ ជំបៅចំហ



Abdominal distension/swelling

ពោះហើម ឬប៉ោង



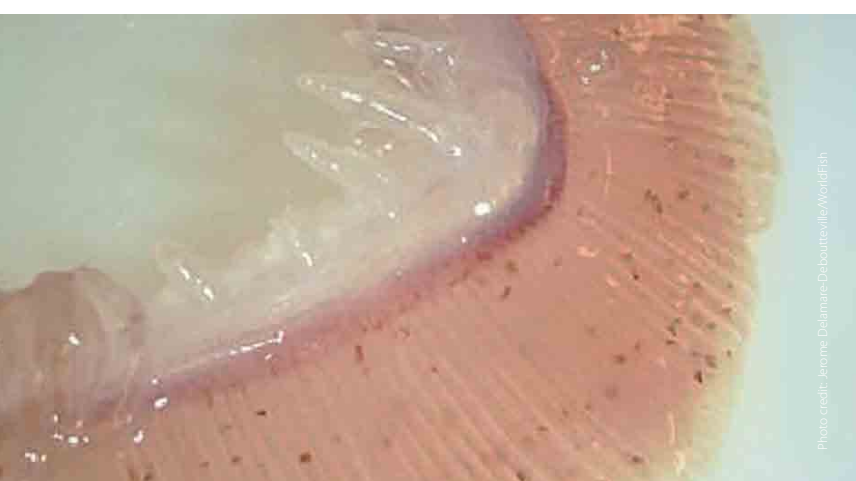Scale protrusion/detachment

ស្រករបះឬពឹងឡើង



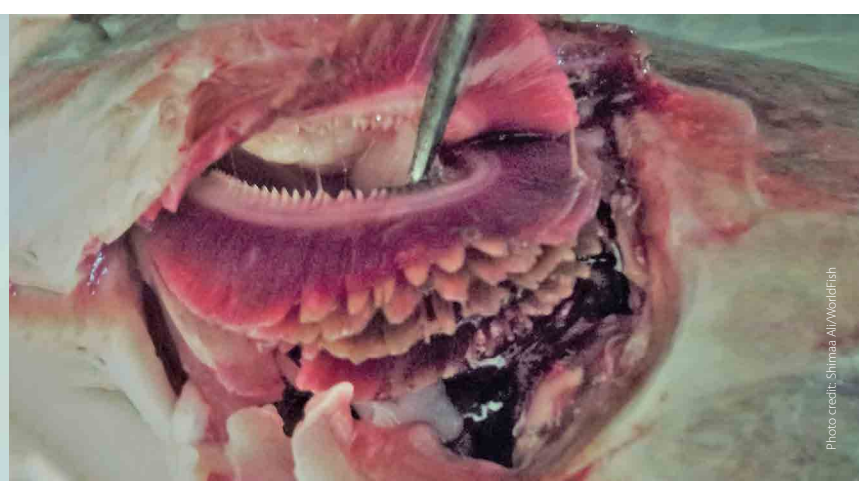
Fish gasping air at the surface

ត្រីដង្កក់ដកខ្យល់លើផ្ទៃទឹក



Gill paleness (anemia)

ស្រក៏ស្លេកស្លាំងដោយសារកង្វះគ្រាប់ឈាមក្រហម



Gill rot

ស្រក៏ស៊ីករិចរិល



Fin rot/tail rot

ដាច់កន្ទុយ



Swollen anus

រន្ធបញ្ចេញចោលឡើងហើម

This tilapia disease extension material and photographs were developed by the CGIAR Research Program on Fish Agri-Food Systems (FISH) led by WorldFish. It was produced as part of the WorldFish better management practice (BMP) resources to support sustainable and responsible tilapia farming.

